ÜBER

LUPUS-CARCINOM.

INAUGURAL-DISSERTATION

ZUR ERLANGUNG DER DOKTORWÜRDE

IN DER

MEDIZIN, CHIRURGIE UND GEBURTSHILFE

UNTER DEM PRÆSIDIUM VON

Dr. **P. BRUNS**

O. Ö. PROF. DER CHIRURGIE UND VORSTAND DER CHIRURG. KLINIK IN TÜBINGEN

DER MEDIZINISCHEN FAKULTÄT ZU TÜBINGEN

VORGELEGT VON

P. STEINHAUSER

APPROB. ARZT.

TÜBINGEN, 1894.

H. LAUPP'SCHE BUCHHANDLUNG

ÜBER

LUPUS-CARCINOM.

INAUGURAL-DISSERTATION

ZUR ERLANGUNG DER DOKTORWÜRDE

IN DER

MEDIZIN, CHIRURGIE UND GEBURTSHILFE

UNTER DEM PRÆSIDIUM VON

DR. **P. BRUNS**

O. Ö. PROF. DER CHIRURGIE UND VORSTAND DER CHIRURG. KLINIK IN TÜBINGEN

DER MEDIZINISCHEN FAKULTÄT ZU TÜBINGEN

VORGELEGT VON

P. STEINHAUSER

APPROB. ARZT.

TÜBINGEN, 1894.

H. LAUPP'SCHE BUCHHANDLUNG

MEINEM THEUREN VATER

IN LIEBE UND DANKBARKEIT

GEWIDMET.

Digitized by the Internet Archive
in 2026

https://archive.org/details/IA41552309_0059

Ich gestatte mir, Herrn Prof. Dr. Bruns meinen verbindlichsten Dank für die Überlassung des Materiales und die gütige Unterstützung bei der Ausarbeitung der Arbeit auszusprechen.

Herrn Dr. Roloff, erstem Assistenten am patholog. Institut, sage ich meinen besten Dank für die freundliche Durchsicht der mikroskopischen Präparate.

P. Steinhauser.

Seitdem Bayha [1]) im Jahre 1887 die bis dahin in der Bruns'schen Klinik zu Tübingen beobachteten 5 Fälle von Lupuscarcinom beschrieben und in einer Statistik 42 Fälle aus der Litteratur zusammengestellt hat, ist im Laufe der verflossenen Jahre des öfteren von verschiedener Seite unsere Aufmerksamkeit auf diese Kombination zweier differenter Hautkrankheiten hingelenkt worden, so dass ich im ganzen 78 Fälle aus der Litteratur zusammenstellen konnte. Diesen bin ich in der Lage, 5 neue Fälle aus der Tübinger chirurgischen Klinik hinzuzufügen, deren Beschreibung mir mein verehrter Lehrer, Herr Prof. Dr. Bruns, überlassen hat. Ich bin ihm dafür zu besonderem Danke verpflichtet.

An die Mitteilung dieser neuen Beobachtungen werde ich eine kurze Anführung sämtlicher bisher beobachteten Fälle von Lupus-Carcinom anreihen, um aus einem möglichst grossen Materiale gewisse Eigentümlichkeiten der interessanten Affektion festzustellen.

1) Bayha. Ueber Lupus-Carcinom. Diese Beiträge. 1888. Bd. III. H. 1.

In der Einteilung der Kasuistik folge ich der schon von Bayha in seiner Arbeit durchgeführten und von Lang[1]) zuerst gegebenen Unterscheidung in zwei Gruppen, „je nachdem nämlich das Carcinom in der Narbe eines längst geheilten Lupus oder aber dasselbe an einen bestehenden Lupus sich anschloss". Die ersteren Fälle nenne ich lupöse Narbencarcinome und die zweiten Lupuscarcinome.

Diese Unterscheidung ist zweifellos von prinzipieller Bedeutung, wenn wir auch zugeben müssen, dass sie sich praktisch in den einzelnen Fällen nicht streng durchführen lässt.

Während alle Autoren darin übereinstimmen, dass Carcinome sich nur auf dem Boden des Lupus vulgaris entwickeln, während diese Komplikation bei Lupus erythematosus zu den grössten Seltenheiten gehört — es wurde bis jetzt erst ein Fall von Nielsen konstatiert — gehen die Ansichten darüber noch weit auseinander, ob sich die Carcinome häufiger auf Lupusnarben oder auf floridem Lupus entwickeln. Nach Bayha's Statistik ist die Entwicklung des Carcinoms auf floridem Lupus häufiger, er findet unter 42 Fällen das Verhältnis 21 : 11; und Nithack[2]) erhält unter 51 Fällen das Verhältnis 32 : 19, im selben Sinne wie Bayha. Ebenso sprechen sich Ollendorf[2]), Wollseiffen[3]) und Genzer[4]) aus. Nach meiner Statistik sind unter 83 Carcinomen auf lupösem Boden 58 Lupus-Carcinome und 25 lupöse Narben-Carcinome.

Diesen grösstenteils an der Hand von Originalarbeiten gemachten statistischen Ergebnissen gegenüber, die ein sehr bedeutendes Vorwiegen der Lupuscarcinome ergeben, findet sich bei mehreren Autoren die Angabe, dass die lupösen Narbencarcinome die häufigeren seien. So sagt Schütz[5]), Carcinombildung auf Lupusnarben scheine häufiger vorzukommen, als solche auf floridem Lupus; woher er dies folgert, ist jedoch aus seiner Arbeit nicht ersichtlich. Kenibaschieff[6]), der ebenfalls zwei Arten von Carcinomen nach Lupus unterscheidet, findet ebenfalls solches auf Lupusnarben häufiger. Ich vermisse bei ihm aber eine genaue Sich-

1) Lang. Lupus und Carcinom. Vierteljahresschrift für Dermatologie und Syphilis. 1874. pag. 165.

2) Ollendorf. Inaug.-Dissert. Bonn 1887.

3) Wollseiffen. Inaug.-Dissert. Bonn 1892.

4) Genzer. Inaug.-Dissert. Würzburg 1893.

5) Monatshefte für prakt. Dermatologie 1885.

6) Kenibaschieff. Beiträge zur Kenntnis des Carcinoms nach Lupus. Inaug.-Dissert Freiburg i. B. 1893.

tung der Fälle in Lupuscarcinome und Narbencarcinome. Den einseitigsten Standpunkt nimmt Bidault[1]) ein, wenn er schreibt: „Il est un fait, en faveur de son dire, c'est que les cas de lupus compliqué d'épithélioma, sans qu'il y ait existence d'une cicatrice, sont d'une rareté excessive et ils seraient peut-être tout à fait introuvables s'il n'y avait pas des circonstances où la cicatrice peut nêtre pas vue" und weiter unten: L'épithélioma ne se développe jamais sur un lupus jeune, or, sur un lupus vieux, il y a toujours des cicatrices. Trotzdem behält er aber die Einteilung in die beiden von Lang gegebenen Gruppen bei.

Diese Ansicht Bidault's wies auch Raymond[2]) in seiner vortrefflichen Arbeit zurück, in der er zu dem Schlusse gelangt, dass sich Carcinom sowohl auf einem geheilten Lupus als auch auf einem vollständig floriden entwickeln könne. Nach seiner Ansicht sind die Fälle, in welchen sich das Carcinom auf Lupusnarben entwickelt, nicht viel häufiger als diejenigen, wo der Lupus noch in vollster Blüte steht.

Ich gehe entschieden noch einen Schritt weiter und werde nachweisen, dass in der Litteratur mehr Fälle von Lupuscarcinom als von lupösem Narbencarcinom angegeben sind. Wenn es ja auch vielleicht möglich ist, dass ein oder der andere Fall, der bis jetzt als Lupuscarcinom beschrieben worden, bei einer genaueren Untersuchung zu den Narbencarcinomen zu rechnen gewesen wäre, so steht uns doch nicht das Recht zu, die Diagnose auf Carcinom auf floridem Lupus, wie sie jetzt in einer grossen Zahl von Fällen von bedeutenden Chirurgen und Dermatologen gestellt worden ist, einfach als falsch zu bezeichnen. Damit wäre nichts gewonnen, und die ätiologische Beziehung von Lupus und Carcinom nicht im mindesten klarer als vorher, denn wir ständen dann vor der auffallenden Thatsache, dass die Lupusnarben so häufig krebsig werden gegenüber der Unzahl von anderen Narben, die Jahrzehnte lang, ohne krebsig zu werden, an Körperstellen bestehen, die allen möglichen Reizen, wie Druck, Zerrung, Dehnung etc. ausgesetzt sind. Um aber Bidault's Ansicht vollständig zu entkräften, brauche ich ja nur auf die veröffentlichten histologischen Untersuchungen hinzuweisen, wo in ein und demselben mikroskopischen Schnitte carcinomatöses und lupöses Gewebe gesehen wurde, und zwar nicht

1) Bidault. Du lupus compliqué d'épithélioma. Thèse, Lille 1886.

2) Raymond. De l'épithélioma développé sur le lupus vulgaire en évolution. Annal. de dermatol. et de Syphiligraphie 1887. Tome 8.

beides getrennt voneinander, sondern teilweise ineinander übergehend, oder derart, dass das carcinomatöse Gewebe das lupöse zerstört. So beschreibt Bayha ein solches Vorkommen, ferner Kaposi, Lang, Hebra u. A.

Auch ich habe bei der histologischen Untersuchung der Präparate von einem Fall mitten im typischen Plattenepithelkrebs tuberkulöses Gewebe mit charakteristischen Tuberkelknötchen und Langhans'schen Riesenzellen finden können.

Aber auch dann, wenn kein typisches Lupusgewebe neben carcinomatösem mehr gefunden wird, ist man nicht voll berechtigt von Narbencarcinom zu sprechen, denn einmal ist es leicht möglich, dass das Carcinom das Lupusgewebe zerstört, und zweitens sind manche Autoren in solchen Fällen dem auffallenden mikroskopischen Befunde begegnet, dass neben oder zwischen dem carcinomatösen Gewebe ein Granulationsgewebe mit knötchenförmigem Bau oder mit Riesenzellen gelagert ist, das auf die frühere Tuberkulose hindeutet.

Wir wären über diesen Streit, ob Narbencarcinom oder Carcinom auf floridem Lupus längst hinaus, wenn wir über die Aetiologie des Lupuscarcinoms sicheres wüssten und darnach eine Einteilung machen könnten. Aber soviel in den letzten Jahrzehnten auch darüber gearbeitet und so viele Theorien gerade hierüber und über die Genese der Geschwülste im allgemeinen gezeitigt worden sind, so sind wir noch weit von der Lösung der Frage entfernt.

Weder Virchow's Reizungstheorie, noch Cohnheim's Theorie von der Persistenz embryonaler Keime im Gewebe, weder die Theorie von der Prädisposition gewisser Gewebe und „dem allerdings noch unbekannten Anstoss", noch die Infektionstheorie können uns ein klares Bild über die Entstehung der Geschwülste geben. Ich verzichte deshalb darauf auf diese einzelnen Theorien und ihren Nutzen für die Lehre von der Entstehung der Lupuscarcinome näher einzugehen; nur eine Ansicht, die neuerdings geäussert wurde, möchte ich hier mit einigen Worten streifen.

Ribbert[1]) sucht die Entstehung der Hautcarcinome auf folgende Weise zu erklären: Er sah an mikroskopischen Schnitten von im Beginn befindlichen Hautcarcinomen unter dem Epithel eine zusammenhängende Lage eines zell- und gefässreichen Bindegewebes, sich bilden, in welches die verlängerten Zapfen resp. Leisten der

1) Ribbert. Virchow's Archiv. Bd. 135 und Münchener med. Wochenschrift 1894. Nr. 24.

Epidermis hineinragten, ohne aber nach abwärts vorerst das normale Niveau zu überschreiten. Daraus gehe im Verein mit andern Momenten hervor, dass nicht sowohl ein Tiefenwachstum des Epithels, als vielmehr ein Höhenwachstum des Bindegewebes mit Verlängerung der Papillen stattgefunden hat. Bis dahin ist also keine krebsige Struktur vorhanden. Die Entwicklung des Carcinoms kommt nun nicht durch kontinuierliches Vordringen des Epithels in das Bindegewebe zu Stande, denn es ist nach seiner Ansicht nicht einzusehen, weshalb das Epithel, auch wenn es eine grössere Proliferationskraft als unter normalen Verhältnissen besässe, in die Tiefe dringen, also sein Wachstum umkehren sollte. Ein Hineinwachsen in das Bindegewebe wird nur bei solchen Epithelien stattfinden, die aus dem Zusammenhang mit der übrigen Epidermis getrennt wurden, und so ihr normales nach oben gerichtetes Wachstum nicht mehr bethätigen konnten. Nun kommt aber eine solche Trennung nach Ribbert dadurch zu Stande, dass Bindegewebszellen, wie wir es bei Leukocyten und Chromatophoren der normalen Haut sehen, zwischen die Epithelien vordringen, sie auseinander drängen und isolieren. Liegen diese dann für sich in dem Granulationsgewebe, so werden sie, da sie schon in der Norm beständig Vermehrungsprozesse zeigen und nun wahrscheinlich in dem gefässreichen Bindegewebe noch unter bessere Ernährungsverhältnisse als sonst geraten, sich weiter vermehren, Haufen, Alveolen bilden und dann auch weiter in die Tiefe vordringen. Diesen Entwicklungsgang glaubt er auch auf die Lupuscarcinome anwenden zu können, und gelangt zu dem Schluss: „Die bisher über die Beziehung von Tuberkulose, besonders Lupus und Carcinom bekannten und die von mir erwähnten Thatsachen lassen es mir möglich erscheinen, dass die Tuberkulose in einem Teil der Fälle von Carcinom dasjenige Agens ist, welches die von mir beschriebene und als grundlegend für die Entstehung des Krebses bezeichnete subepitheliale Bindegewebswucherung erzeugt".

Mit welchem Recht die Ansicht aufgestellt ist, das mögen fernere Untersuchungen zeigen. —

Es sei mir nun gestattet, die Krankengeschichten der 5 neuen Fälle der Bruns'schen Klinik anzuführen:

1. Fall. Marie Gessler, 54 J. a., Landwirtsfrau. Anamnestisch liess sich nur feststellen, dass das Leiden vor 20 Jahren neben dem inneren linken Augenwinkel an der Nasenseite begonnen habe.

Status praesens: (5. I. 89.) Die Nasenspitze ist zum Teil in Ge-

schwüre mit steilen und buchtigen Rändern umgewandelt. Die Geschwüre sind mit Borken bedeckt, nach deren Abnahme sie bluten; sie erstrecken sich bis zur Mitte der Nase aufwärts. An der Nase und in deren Umgebung sind charakteristische Lupusknötchen sichtbar. An der linken Fläche der Nasenwurzel beinahe am Augenwinkel sitzt eine rote ziemlich derbe Hautwucherung (Lupus hypertrophicus). — Auskratzung der Lupusknötchen und Geschwüre mit dem scharfen Löffel, darauf Applikation des Thermokauter. Excision des Lupus hypertroph. mit dem Messer.

17. XII. 90. Zweite Aufnahme. Seit 1/2 Jahr hatte sich auf dem rechten Nasenflügel eine kleine Hervorragung gebildet, welche aufbrach und sich mit Borken bedeckte. Ausserdem finden sich in der Haut der Nase zahlreiche Narben und daneben einzelne stecknadelkopfgrosse Lupusknötchen, welche über Nase, Stirn und Oberlippe zerstreut sind. — 24. XII. Excision des Geschwüres am Nasenflügel. Transplantation. In dem excidierten Stück wird von Herrn Prof. Baumgarten typischer Plattenepithelkrebs konstatiert. Von lupösem Gewebe war nichts mehr zu bemerken.

18. VII. 93. Dritte Aufnahme. An der Nasenwurzel befindet sich ein linsengrosses Knötchen in der Haut, das mit einer Borke bedeckt ist. Auf der Mitte des Scheitels zeigt sich ein markstückgrosses, längliches flaches Geschwür mit erhabenen infiltrierten Rändern. — Excision des Tumors an der Nasenwurzel und auf dem Scheitel, welche sich beide bei der mikroskospischen Untersuchung als Epithelione erwiesen.

11. XII. 93. Vierte Aufnahme. In der Gegend der grossen Fontanelle sitzt ein flacher Tumor mit gut 5 Markstückgrosser Basis, auf dessen Kuppe eine 2 Markstückgrosse Ulceration sich befindet. Auf der Unterlage ist der Tumor nicht verschieblich. Ein Pfennigstückgrosses Knötchen sitzt fingerbreit nach oben vom rechten Tuber frontale in der Haut, ebenso ein linsengrosses Epitheliom auf der linken Wange, desgleichen in der rechten Oberlippe, sowie am äusseren Ende der rechten Augenbraue, endlich mehrere solche auf dem Nasenrücken. Vor dem linken Ohre findet sich ein stark wallnussgrosser, mit verdünnter, blauer Haut bedeckter Tumor, der den Gehörgang völlig verschliesst. — Wegen der grossen Anzahl der Epitheliome wird eine wiederholte Operation von der Patientin verweigert.

2. Fall. Jakob Bertsche, 55 Jahre alt, Wagner, leidet an Gesichts-Lupus seit 43 Jahren (seit seinem 12. Lebensjahr). Derselbe habe damals auf der rechten Wange begonnen, diese erst ganz eingenommen und sei dann auf die linke Wange gewandert. Während viele Jahre hindurch der Ausschlag überall trocken gewesen sei, habe in den letzten Jahren an zwei Stellen der beiden Wangen eine mehr weniger nässende Partie bestanden. Vor 6 Wochen bemerkte Patient erstmals, dass sich die wunde Stelle auf der linken Wange in der Ausdehnung eines 50 Pfennigstückes aufgeworfen habe, nach 8—10 Tagen bemerkte

er dasselbe auf der rechten Wange. Die harten Hervorragungen, die sich auf den offenen Stellen gebildet hatten, seien nun stetig grösser geworden.

Status praesens (vergl. Taf. IX, Fig. 3): Mittelgrosser, magerer Mann. Der grössere Teil des Gesichts, beide Wangen in ganzer Ausdehnung, die Nase, die Umrandung der Augenhöhlen und Teile der Oberlippe zeigen einen zum grössten Teil schon abgeheilten Lupus. Auf der Haut der linken Gesichtshälfte grosse flächenhafte Narben, und nur in geringer Verbreitung einige Stellen mit Schuppen- und Borkenbildung. In der Gegend des linken Jochbeins ist eine gut thalergrosse, nässende wunde Stelle, und in derem unteren Abschnitte in der Ausdehnung von beinahe 10 Pfennigstückgrösse eine flach gewölbte Geschwulst mit geschwüriger Oberfläche. Diese Geschwulst von mässiger Härte ist mit der Haut zusammen auf dem Knochen verschieblich. Auf der rechten Wange sitzt in der Ausdehnung von Thalergrösse eine ebensolche flachgewölbte, kuchenartige Geschwulst, welche im ganzen nahezu rund ist und nach oben einen kleinen noch sehr wenig erhabenen Fortsatz schiebt. Auch diese Geschwulst ist mit der Haut verschieblich. Drüsenschwellungen sind nicht nachzuweisen.

2. VI. Operation: Excision der beiden Tumoren im Gesunden, die linkerseits neben dem Tumor befindliche Wundfläche wird mit dem scharfen Löffel behandelt. Bedeckung der Wundflächen mit Thiersch'schen Transplantationen. — 12. VI. Die Wundflächen sind grösstenteils überhäutet. Pat. entlassen.

14. X. 92. Wiederaufnahme. An der Stelle des excidierten Tumors der rechten Wange zeigt sich in der Grösse eines 10 Pfennigstückes eine neue erhabene Geschwulst mit ulcerierter nässender Oberfläche und infiltrierten Rändern. Dieselbe ist mit der Haut auf der Unterlage verschieblich. An Stelle des excidierten linken Carcinoms befindet sich schöne glatte Haut. Drüsenschwellungen nicht vorhanden. — 15. X. Excision des Recidivs und nachfolgende Transplantationen. — 22. X. Die Transplantationen sind alle schön angeheilt.

9. X. 93. Wiederaufnahme. Unter dem rechten Augenwinkel auf der rechten Wange ein bohnengrosses Epitheliom. Der Rand ist derb, infiltriert, der Tumor auf der Unterlage verschieblich. Fingerbreit vor dem Ohr eine thalergrosse, infiltrierte und leicht prominierende Hautpartie mit trockenen Borken und hornartigen Verdickungen. Diese Hautpartie ist auf der Unterlage verschieblich. An beiden Stellen klagt Pat. über stechende Schmerzen. — 12. X. Excision beider Tumoren und Transplantation. — 24. X. Die Operationswunden sind glatt überhäutet. Entlassen.

11. VI. 94. Wiederaufnahme. An den Stellen der früher excidierten Epitheliome ist keine Spur von Recidiv, auch in der übrigen Gesichtshaut keine Anzeichen von neuer Epitheliombildung. Unter dem rechten Kieferwinkel findet sich eine wallnussgrosse Geschwulst, welche auf der Unterlage und gegen den Kiefer zu nur wenig verschieblich ist. Die Oberfläche

ist glatt, die bedeckende Haut verschieblich, unverändert, die Konsistenz ist prall, gespannt, fluktuierend. — 16. VI. 94. Exstirpation des Tumors, der sich als eine im Centrum cystisch erweichte carcinomatöse Lymphdrüse erweist.

3. Fall. Ernst Ambach, 23 Jahre alt, Bauer, leidet an Lupus des Gesichtes seit dem 4. Lebensjahr, der ununterbrochen trotz verschiedenartiger Behandlung an Ausdehnung zugenommen habe. Im 10. Lebensjahr ungefähr ging der Lupus auf den Hals über, im 20. auf die Brust. Im Februar 92 entstand auf der rechten Wange, die bis dahin seit vielen Jahren nicht mehr genässt, eine Wucherung von „wildem Fleisch", die rasch sich vergrösserte, für den Patienten aber ohne Beschwerden war.

Status praesens (Taf. IX. Fig. 1): Auf der rechten Wange, der Oberlippe, der Kinngegend, dem grössten Teil der linken Wange, auf der vorderen Halsseite bis in die Submaxillargegend und bis zum vorderen Rand des Musc. sternocleidomastoideus, sowie auf dem grössten Teile der Brust findet sich ein meistens abgeheilter Lupus. Grosse Flächen sind völlig glatt und glänzend, wieder andere sind mit trockenen Schuppen bedeckt. Auf der Brust finden sich an der Umgrenzungslinie der Erkrankung braunrote meist linsengrosse Flecken, mehrfach leicht erhaben, und mit trockenen Schuppen bedeckt. Frischere Lupusknötchen finden sich nur an den seitlichen Halspartien. Die Unterlippe ist stark geschwollen, die Haut des Halses strahlig nach oben verzogen. Auf der rechten Wange und der rechten Submaxillargegend findet sich eine über handtellergrosse ulcerierte über ihre Basis pilzartig überhängende Geschwulstmasse, von oben nach unten 8 cm, von vorne nach hinten 12 cm im grössten Durchmesser haltend; die obere Grenze auf der Wange reicht bis zur Höhe des Jochbogens, die vordere bis an den rechten Mundwinkel, die hintere bis zur Vertikallinie des Processus mastoid., die untere bis zur Höhe des Schildknorpels. Die Oberfläche des Tumor hat ein blumenkohlartiges höckeriges Aussehen, hochrot mit graugrünlichen Partien, secerniert stark unter jauchigem Geruch und blutet leicht. Nach hinten fühlt man eine kleine, harte Cervicaldrüse. Der Mund kann nur soweit geöffnet werden, dass ein Finger zwischen die Zahnreihen eingeführt werden kann. An der Innenfläche der Wange fühlt der eingeführte Finger überall noch glatte verschiebliche Schleimhaut.

25. VI. Operation unter Chloroformnarkose. Excision des Tumor nach Umschneidung im Gesunden. Starke arterielle und parenchymatöse Blutung. Ca. 50 Ligaturen. Unterbindung der Art. maxill. ext., neben ihr eine isolierte infiltrierte Drüse. Bedeckung der grossen Wundfläche mit Thiersch'schen Transplantationen. Die Transplantationen heilen zum grössten Teil an. Pat. wird mit völlig verheilter Wunde und glatter Narbe entlassen. Die Nachforschung nach dem Pat. ergab, dass er am 6. IV. 93 einem Recidiv erlegen sei.

4. Fall. Franziska Harder, 63 J., Söldnersfrau, leidet seit ihrem 10. Lebensjahr (seit 53 Jahren) an Lupus des Gesichts und Halses. Vor 5 Monaten sei am rechten Kieferwinkel eine nussgrosse Geschwulst aufgetreten, die nach kurzer Zeit aufgebrochen, sich sehr rasch vergrössert und auf die benachbarte Haut des Halses und der Schultergegend übergegriffen habe. Trotz zweimaligem Ausbrennen vergrösserte sich die Geschwulst. Seit 1/4 Jahr bestehe starke Abmagerung.

Status praesens (Taf. IX. Fig. 2): Ueber mittelgrosse, kräftig gebaute, abgemagerte Frau, von kachektischem Aussehen. Auf der Haut beider Wangen und der Stirne ausgebreiteter Lupus. Die centralen Partien narbig, zum Teil mit trockenen, dünnen Borken und Schuppen bedeckt, an den Randpartien sitzen vereinzelte und auch in Gruppen vereinigte charakteristische Lupusknötchen. An der rechten Wange und Halsseite sitzt ein über handgrosses, prominierendes, stark jauchiges Geschwür, mit derben erhabenen Rändern und unebenem höckrig buchtigem Grunde. Die obere Grenze des Geschwürs verläuft in nach oben gekrümmtem Bogen von der Gegend fingerbreit hinter dem Ohrläppchen bis zum linken Mundwinkel, der vordere Rand vom Mundwinkel nahe der Mittellinie des Halses bis zum sternalen Ende der Clavicula, die hintere Grenze bleibt nicht ganz 3 Querfingerbreit von der Mittellinie des Nackens entfernt, zieht nach abwärts bis zur Clavicula. Das Geschwür ist in seinen unteren Partien auf der Unterlage etwas verschieblich, in den oberen ist der Grund innig mit dem Unterkiefer verwachsen.

13. VI. Operation in Chloroformnarkose. Exstirpation nach Umschneidung im Gesunden. Da mit den unterliegenden Teilen starke Verwachsungen bestehen, so muss das Platysma in der Ausdehnung des Geschwürs, und 3/4 von der ganzen Länge des Sternocleidomastoideus reseciert werden, ebenso die obere Hälfte des Omohyoideus, der Stylohyoideus und der hintere Bauch des Biventer. Unter dem Kieferwinkel ist das Carcinom mehr in die Tiefe gewuchert, ein Stück der Parotis muss reseciert werden. Mit dem Periost des Unterkiefers bestehen Verwachsungen in ganzer Ausdehnung, weshalb dasselbe mitentfernt wird, sowie Teile des Masseter und des Ductus Stenonianus. Unterbunden und teilweise reseciert müssen ferner noch werden die Art. max. ext., die Vena facial. ant., sowie ein Ast der Vena jugular. ext. Zwei indurierte Drüsen in der Mitte des Halses werden entfernt. Nach Excision des Geschwürs präsentiert sich eine fast zwei händegrosse Wundfläche, welche vom Jochbogen nach abwärts bis zur Clavicula sich erstreckend beinahe die ganze rechte Halsseite einnimmt. Exakte Blutstillung. Provisorischer komprimierender Verband. Nach 2 Stunden Transplantierung auf die ganze Wundfläche. — 23. VI. Der grösste Teil des Defektes ist überhäutet, der Rest granuliert gut. Rechterseits besteht eine Facialislähmung. — 21. VII. Patientin entlassen. Die transplantierte Stelle ist nur noch wenig unter dem Niveau der umgebenden Haut. Das Kauen macht keine

Beschwerden. Patientin fühlt sich viel kräftiger wie vor der Operation, sie hat an Körpergewicht zugenommen.

26. IX. 93. Wiederaufnahme. An Stelle des blossliegenden Kieferastes sieht man eine 2 cm hervorragende über 5M.stückgrosse jauchende Geschwulst mit centralem Geschwürskrater, welcher in die Mundhöhle führt. Im Vestibulum reichen die Geschwulstmassen fast bis zur Mittellinie, Oberkiefer und Zunge sind frei. Der vordere Teil der Mandibula ist frei beweglich (Spontanfraktur). An der Einmündungsstelle der Vena facial. in die Jugularis ist ein kirschgrosser, blumenkohlartiger Geschwulstknoten. Es finden sich einige haselnussgrosse Cervicaldrüsen. — 9. X. Exstirpation des Recidivs mit Resektion der rechten Hälfte des Unterkiefers. — Die Wundheilung verläuft günstig, der grosse Defekt verkleinert sich auffällig rasch. — 26. X. In letzter Zeit macht sich eine erhebliche Intumescenz der linksseitigen Unterkieferdrüsen bemerklich. Ausserdem zeigt Patientin eine auffallende Schlafsucht. Entlassen. Die Frau ist bald zu Hause gestorben.

5. Fall. Mathilde Ruoss, 37 J. alt, Bierbrauersfrau, leidet seit 8 Jahren an Lupusgeschwüren der Wange. Später sei teilweise Heilung eingetreten, das Augenlid im Laufe der Zeit nach unten gezogen worden. Herbst 90 erkrankte das linke Auge und ist seitdem blind. Seit 2 Jahren entstanden kleine Geschwürchen an der rechten Nasenseite, am Augenlid, sowie im Augenwinkel und an der Stirne.

Status praesens (Taf. IX, Fig. 4): Kräftige gut genährte Frau. Die linke Gesichtshälfte ist eingenommen von einer ulcerierten Geschwulstmasse; kleinere Geschwüre finden sich auch rechts und auf der Stirne. Durch Schrumpfung ist das untere Augenlid ectropioniert, der Mundwinkel in die Höhe gezogen. Der Bulbus ist phthisisch. An der Oberlippe ist das Geschwür in das Vestibulum oris durchgewuchert.

12. V. Operation in Chloroformnarkose. Zunächst Excision der erkrankten Hautpartie. Die Oberlippe wird in ganzer Dicke gespalten und die erkrankten Teile entfernt. Nachdem alles Carcinomatöse extirpiert und auch der Bulbus enucleiert ist, zeigt sich, dass auch der unterliegende Knochen carcinomatös ist, sowie die übrigen Teile des Orbitainhaltes. Nach und nach wird die Orbita exenteriert, die Oberkieferknochen (bis auf die Gaumenplatte, die Hinterwand des Antrum und den Alveolarfortsatz) des Wangenbeins, die ganze linke Nasenhälfte mit Ausnahme des unteren Saumes, die vordere Partie der Muscheln, der Processus nasalis des Stirnbeins reseciert. Man gelangt bis tief in die Siebbeinzellen hinein. Der Defekt wird etwas verkleinert durch Hereinschlagen des oberen Augenlidrestes und durch Hereinnähen der Wangenhaut in die Tiefe mit Catgutnähten. Die Substanz der Oberlippe wird auf der Schleimhautseite mit Catgut genäht, die fehlende Hautbedeckung durch Transplantationen ersetzt. Jodoformgazetamponade. Das Ulcus auf der rechten Nasenseite wird excidiert und transplantiert, ebenso die übrigen geschwürigen Herde,

und die Wunden genäht. — 14. V. V.-W. Die Transplantationen haften grösstenteils. Tamponade erneuert. — 26. V. Die Wunde hat sich gereinigt und granuliert gut. Patientin wird in ambulante Behandlung entlassen.

Betrachten wir nun diese Fälle im Zusammenhang, so haben wir unter den 5 Kranken 3 Frauen und 2 Männer. Zwei der Kranken (Ambach und Ruoss) stehen vor den eigentlichen Carcinomjahren, ersterer ist 23, letzterer 37 Jahre alt, während die drei anderen Kranken schon ein höheres Alter erreicht haben (54, 55 und 63 Jahre). Die Fälle Gessler und Harder dürften wohl zu den lupösen Narbencarcinomen, die 3 anderen zu den Lupuscarcinomen zu rechnen sein. Bei den ersteren ist weder in den Krankengeschichten etwas davon erwähnt, dass sich das Carcinom aus einer nässenden Stelle, oder aus einem Ulcus entwickelt habe und mikroskopisch wurde kein Lupusgewebe mehr gefunden, dagegen war dies bei Ambach und Ruoss der Fall, während bei Bertsche das Carcinom aus einer ulcerierten Stelle entstand.

Was das Resultat meiner mikroskopischen Untersuchungen anlangt, so konnten sich diese nur auf die als Lupuscarcinom bezeichneten Fälle erstrecken, da von den zwei übrigen leider Präparate fehlten. Bei Bertsche konnte ich kein lupöses Gewebe mehr nachweisen. Die drei mir zur Verfügung stehenden Stücke, von denen zwei von der ersten Operation, das dritte von einer späteren herrührte, zeigten zweimal typischen Plattenepithelkrebs mit den bekannten koncentrisch geschichteten verhornten Epithelperlen, während das dritte Stück (von einer späteren Operation) einen papillären Krebs mit zahlreichen verhornten Epithelperlen aufweist. Bei der Ruoss wurde lupöses und carcinomatöses Gewebe zwar mikroskopisch nachgewiesen, aber nie zugleich beide in einem Schnitt, sondern immer nur in verschiedenen Schnitten von verschiedenen Präparaten. Die Schnitte mit dem lupösen Gewebe zeigen das bekannte Granulationsgewebe mit Tuberkelknötchen, teils zu mehreren bei einander gelagert, teils isoliert im Gewebe stehend und mit Langhans'schen Riesenzellen. Das Granulationsgewebe ist an manchen Stellen noch von Epithel und Rete Malpighii bedeckt, an anderen erstreckt es sich bis an die Oberfläche, stellt also ein lupöses Geschwür dar.

Die Schnitte mit dem carcinomatösen Gewebe sind teilweise mit mehr weniger dicken Epithellagen bedeckt an ihrer Oberfläche, an anderen Stellen fehlt aber ein Rete Malpighii, die Oberfläche

zeigt dann eine dicke Schicht von Blutkörperchen. An den ersteren Stellen sind die Papillen verlängert ebenso wie die Epitheleinsenkungen, unter diesen lagern dicht nebeneinander massige Nester von Epithelien, mit starker zelliger Infiltration des zwischengelagerten Bindegewebes. An anderen Stellen zeigt sich ein zierliches Netz von dünnen schlanken Epithelzügen, die vielfach miteinander anastomisieren, und wieder ein stark zellig infiltriertes Bindegewebe zwischen sich fassen. In dem verbreiterten Rete Malpighii lagern vereinzelte verhornte Epithelperlen. Die carcinomatöse Infiltration geht tief bis in das Corium.

Die interessantesten Präparate lieferte den Fall Ambach. Das erste Präparat besteht aus schlanken dicht bei einer sitzenden und gegen die Basis konvergierenden Epithelzügen mit massenhaften Epithelperlen. Die Epithelnester sind gegen das zwischenliegende Bindegewebe mit pallisadenartig gestellten Zellen scharf abgegrenzt, und endigen in der Tiefe in entzündlich infiltriertem Gewebe, das wieder isolierte Haufen von vorhandenen Epithelzellen enthält. Der Tumor sitzt auf stark vaskularisiertem und zellig infiltriertem Bindegewebe auf, das an manchen Randstellen wieder Carcinom zeigt, an anderen ein Granulationsgewebe ohne ausgesprochenen Charakter.

Von einem zweiten Präparate zeigen die mikroskopischen Schnitte an der Oberfläche eine dünne verhornte Epithelschicht, die an manchen Stellen fehlt, an anderen auch noch Blut aufgelagert trägt. Dicht unter dem Epithel — ein Rete Malpighii fehlt — liegen dicht nebeneinander in entzündlich infiltriertem Gewebe Nester von Plattenepithelien mit koncentrisch geschichteten Epithelperlen. In der Mitte des Breitendurchmessers der Schnitte zeigt sich das auffallende, ganz deutliche Bild der Kombination von Carcinom mit Lupus. Ein charakteristisches Tuberkelknötchen mit den typischen Epitheloidzellen und Langhans'schen Riesenzellen ist rings umgeben von Nestern von Plattenepithelien mit Epithelperlen. Die Epithelnester grenzen teils dicht an das Tuberkelknötchen, teils stehen sie weiter zurück, und an einer Stelle liegt dicht neben dem Knötchen eine deutliche grosse Epithelperle. So wiederholt sich in ähnlicher Weise das Bild durch eine Reihe von Schnitten. Also Lupus mitten im Carcinom.

Was an Fall Bertsche, Gessler und Ruoss besonders auffällt, das ist die Multiplicität der Gesichtscarcinome. Trendelenburg [1])

1) Deutsche Chirurgie. Liefg. 33. S. 136.

sagt: „Dass Carcinome des Gesichtes an verschiedenen Stellen desselben zugleich oder kurz nacheinander auftreten, sowie dass neben Gesichtscarcinomen Hautcarcinome an anderen Körperteilen auftreten, ist relativ selten". Und Schimmelbusch [1]) führt aus, dass der grossen Häufigkeit der Erkrankung an einem einzelnen Krebse das überaus seltene Auftreten mehrerer primärer Carcinome bei einem Individuum als eine auffallende Thatsache gegenüberstehen. Unter den in der Litteratur verzeichneten Fällen von Lupuscarcinom sind zwar einige Fälle enthalten, in denen zwei Carcinome zugleich auf lupösem Boden bei demselben Kranken sich entwickelt haben, aber das vielfache Auftreten wie in unseren Fällen ist noch nicht beobachtet worden. Denn einmal (Bertsche) sind fast gleichzeitig an 3 Stellen, einmal (Ruoss) an 5 und im dritten Falle (Gessler) an 6 Stellen Epitheliome des Gesichtes aufgetreten. —

Ich gehe nun über zu den einzelnen Fällen der Litteratur, wovon die meisten auf Deutschland, eine kleinere Zahl auf Frankreich und nur sehr wenige auf England und Amerika entfallen. Ein Fall wurde auch aus Italien berichtet.

Geschichtliches über das Thema ist von Bidault und Raymond l. c. berichtet, ich werde im übrigen die Fälle in der chronologischen Reihenfolge ihrer Veröffentlichung aneinander reihen.

1. Lupöse Narbencarcinome.

Devergie (Traité prat. des malad. de la peau. Paris 1857. p. 644).

1. und 2. Fall. Patienten über 50 Jahre alt. Lupus seit längerer Zeit geheilt. In beiden Fällen rascher Tod.

Langenbeck (Berliner klin. Wochenschrift 1875 Nr. 24).

3. Fall. Frau in den 40er Jahren. Lupus seit der Pubertätszeit im Gesicht. Geheilt. Nach 15—20 Jahren in einer Narbe der Nasenspitze Carcinom. Uebergreifen desselben auf beide Oberkiefer. Inoperabel.

4. Fall. Mann, 59 J. a. Lupus bis zum dreissigsten Jahre an der rechten Wange. In der Narbe Carcinom. Exstirpation desselben. Pat. vor vollständiger Heilung entlassen.

5. Fall. Mann, 69 J. a. Lupus seit 8 Jahren. Carcinom der Nasenspitze, allmählich die ganze Nase einnehmend. Exstirpation der ganzen Nase nebst Nasenknochen und Proc. nasal. beider Oberkiefer. Ausgang unbekannt.

Thoma (Virchow. Archiv. 1875 Bd. 65 p. 314).

6. Fall. Mann, Lupus vulgaris exulcerans auf der Streckseite des Vorderarm. Hier später Carcinom. Weiteres nicht angegeben.

1) Archiv für Chirurgie 1889. pag. 860.

2) Original war nicht zugänglich.

7. Fall. Langjähriger Lupus fast des ganzen Gesichtes. Carcinom der Nase. Exstirpation. Ausgang unbekannt.

Esmarch (Langenbeck Archiv XXII. 1878).

8. Fall. Mann, Kutscher, 37 J. alt. Lupus seit 30 Jahren. Carcinom ausgegangen von der Gegend des rechten unteren Augenlides. Zerstörung des Bulbus und der Orbita. Da das Carcinom tief gegen die Schädelhöhle eingedrungen, keine Operation. Tod nach 2 Monaten.

9. Fall. Mann. Lupus im Gesicht seit 53 Jahren. Carcinom im 54. Jahr auf der rechten Wange und der Nase. Exstirpation. Recidiv nach 4 Monaten. Exstirpation. Ausgang unbekannt.

10. Fall. Frau, 47 J. a. Lupus des Gesichts seit 35 Jahren. Carcinom in einer Narbe der linken Wange. Exstirpation. Recidiv nach 4 Wochen, Exstirpation desselben. Späteres Schicksal unbekannt.

11. Fall. Frau, 45 J. a. Seit 29 Jahren Lupus am rechten Arm. Carcinom inmitten der Lupusnarbe von der Grösse einer Handfläche. Amputation. Tod an Pyämie.

Schütz (Monatshefte f. prakt. Dermatol. 1885. Bd. IV. p. 74).

12. Fall. Mann, 47 J. a. Lupus seit der Jugend. Carcinom in der rechten Parotisgegend. Keine Drüsenschwellung. Exstirpation. Heilung.

Bidault (Du lupus compl. d'épithélioma. Thèse, Lille 1886).

13. Fall. Mann, 66 J. a. Lupus des Gesichts seit 20 Jahren. Carcinom in der Submaxillargegend. Scharfer Löffel. Aufbruch indurirter Drüsen. Glottisödem. Tracheotomie. Tod durch Bronchopneumonie.

14. Fall. Mann, 44 J. alt. Lupus des Gesichts und der vorderen Halsgegend seit 25 Jahren. 2 Carcinome an der Wange.

Trendelenburg (Deutsche Chirurgie, Lief. 33 p. 137).

15. Fall. Carcinom in Lupusnarbe. (Alter? Geschlecht?) Rascher Tod. Metastasen in Pleurahöhle, linker Niere.

Nithack (Beitrag zur Lehre vom Narben-Carcinom. In.-Dissert. Marburg 1887).

16. Fall. Mann, 25 J. alt. Lupus seit 21 Jahren. Carcinom am Mundwinkel aus einer Narbe. Exstirpation. Recidiv. Tod ca. 15 Monate nach der Entwicklung der Krebsgeschwulst.

17. Fall. Mann, 45 J. a. Lupus seit 36 Jahren am Damm und rechten Oberschenkel. Nebeneinander Lupus exulcerans und exfoliativus, papillomatöse Wucherungen und Narben. Carcinom am Oberschenkel. Exstirpation. Heilung.

Volkmann (Narbencarcinom. In.-Diss. Bonn 1891).

18. Fall. Mann, 52 J. a. Lupus des Gesichts seit 34 Jahren. Carcinom an der linken Wange. Drüsenschwellung. Exstirpation. Nach Heilung der Wunde entlassen.

Eschweiler (Deutsche Zeitschr. f. Chirurgie. 29. Bd. p. 366).

19. Fall. Frau, 47 J. a. Lupus seit 4 Jahren. Carcinom der Ober-

lippe aus Narben. Keine Drüsenschwellungen. Exstirpation. Geheilt. Nach 2 Monaten kein Recidiv.

Karpinsky (Kasuistische Beiträge zur Erläuterung der Beziehungen zwischen Lupus und Carcinom. In.-Diss. Greifswald 1891).

20. Fall. Mann, 37 J. alt. Lupus seit 30 Jahren. Carcinom am rechten unteren Kieferwinkel. Exstirpation.

21. Fall. Mann, 41 J. a. Lupus des Gesichts seit 29 Jahren. Carcinom der linken Gesichtshälfte. Inoperabel.

Beneke (Schmidts Jahrbücher 1892 Heft 5 p. 193).

22. Fall. Frau, 63 J. a. Lupus am Arm seit der Kindheit. Seit 2 Jahren hier Carcinom. Exstirpation. Nach einigen Monaten Recidiv. Exstirpation desselben. Nach 3 Wochen abermaliges Recidiv. Ausgang?

Kenibaschieff (Beiträge zur Kenntnis des Carcinom nach Lupus. In.-Diss. Freiburg i. Br. 1893).

23. Fall. Mann, 33 J. a. Lupus am Gesicht, Hals und Arm seit 31 Jahren. Carcinom auf der rechten Wange aus einer Narbe. Excision. Heilung durch Granulierung.

Bruns-Steinhauser (s. o.).

24. Fall. Frau, 54 J. a. Lupus im Gesicht seit 19 Jahren. Carcinom der Nase. Excision. Später Auftreten multipler Carcinome.

25. Fall. Frau, 63 J. a. Lupus seit 53 Jahren im Gesicht. Carcinom auf der rechten Wange und an der rechten Halsseite. Exstirpation. Recidiv. Exstirpation desselben. Kurz nachher Exitus.

2. Lupus-Carcinome.

C. O. Weber (Chir. Erfahrungen 1859 p. 293).

26. Fall. Frau, 47 J. alt. Lupus seit 31 Jahren. Carcinom der Oberlippe. Abtragung der ganzen Lippe. Recidiv. Tod.

27. Fall. Mann, 45 J. alt. Lupus im Gesicht. Carcinom in Geschwürsform an der linken Oberlippenhälfte, dem linken Nasenflügel und der linken Wange. Excision. Recidiv nach 3 Monaten. Inoperabel, Tod nach weiteren 2 Monaten.

Hebra (Wiener med. Wochenschrift. 1867. Nr. 3 u. 4).

28. Fall. Mann, 66 J. a. Lupus seit frühester Jugend im Gesicht. Carcinom im Gesicht. Operation verweigert. Tod nach 6 Monaten.

29. Fall. Mann, Privatier, 29 J. alt. Lupus beinahe des ganzen Gesichts. Geschwulst auf der linken Wange. Operation verweigert. Tod.

30. Fall. Mann, Kreisgerichtsrat (fehlt Altersangabe). Carcinom der rechten Gesichtshälfte. Ausgang unbekannt.

31. Fall. Mann, Taglöhner, 46 J. a. Lupus im Gesicht seit frühester Jugend. Carcinom auf der rechten Wange. Heilung durch Aetzmittel.

32. Fall. Frau. Lupus der linken Wange. Während der Behandlung desselben entsteht ein Carcinom. Trotz energischer Behandlung vergrössert sich dasselbe. Tod.

R. Volkmann (Sammlg. klin. Vorträge. Nr. 13. 1870. Ueber den Lupus und seine Behandlung. — Beiträge zur Chirurgie. 1873. S. 287).

33. Fall. Frau, 59 J. alt. Lupus im Gesicht seit ca. 50 Jahren. Carcinom der linken Wange, ein zweites auf der Nasenspitze.

34. und 35. Fall. 2 ältere Frauen. Carcinom beidemale an der Oberlippe. Operation. Die eine geheilt, die zweite starb an Recidiv und cancroider Infiltration der Drüsen am Unterkiefer.

36. Fall. Mann, Bauführer, 36 J. alt. Lupus im Gesicht seit 27 Jahren. Carcinom der Wange, Augenlider, Bulbus. Excision. Ausgang nicht angegeben.

Waldeyer (Virchow. Archiv Bd. 55. 1872).

37. Fall. Junger Mann. Lupus an den Zehen. Später Carcinom hier. Exarticulation nach Chopart. Recidiv. Amputation des Unterschenkels. Tod an metastatischen Drüsen.

Heine (Verhandlungen der deutschen Gesellschaft f. Chirurgie. 1872).

38. Fall. Frau, 40 J. a. mit Carcinom nach Lupus. Weitere Angaben fehlen.

Lang (Vierteljahrschrift für Dermatologie und Syphilis. 1874. p. 165. Wiener med. Wochenschrift 1879. 29. Jahrgg. Nr. 48).

39. Fall. Mann, 23 J. a. Lupus im Gesicht seit 20 Jahren. Carcinom der rechten Wange. Inoperabel. Tod.

40. Fall. Mann, Knecht, 57 J. alt. Lupus seit 47 Jahren. Carcinom auf der linken Wange. Exstirpation. Recidiv 1 Jahr nach der Operation noch nicht eingetreten.

Essig (Archiv f. Heilkunde 1874 p. 414).

41., 42. und 43. Fall. E. beschreibt nur Präparate.

H. v. Hebra (Bericht des K. K. allgemeinen Krankenhauses zu Wien. 1874 p. 218).

44. Fall. Mann, 24 J. a. Lupus im Gesicht. Carcinom der rechten Wange. Inoperabel. Exitus.

Esmarch (l. c.).

45. Fall. Mann, 51 J. a. Lupus im Gesicht seit 31 Jahren. Carcinom auf der rechten Wange entstanden in Geschwüren. Exstirpation. Geheilt entlassen.

46. Fall. Mann, Theologe. (Alter?) Lupus seit 13. Lebensjahr im ganzen Gesicht. Carcinom an der linken Wange. Metastasen auf der Brust. Inoperabel. Tod.

Kaposi (Vierteljahrschrift für Dermatologie und Syphilis 1879).

47. Fall. Mann, Realschüler. Lupus seit der Kindheit. Carcinom der rechten Wange. Drüsenschwellung. Inoperabel. Tod.

48. Fall. Mann, 43 J. alt. Lupus seit 30 Jahren. Carcinom am Oberarm. Elastische Ligatur. Galvanocaustik. Die Wunde granuliert. Ausgang unbekannt.

Vidales (Moulages du musée de Saint Louis Nr. 896 Mars 1883).

49. Fall. Mann, 54 J. alt. Lupus seit 46 Jahren. Carcinom auf der rechten Wange. Ausgang unbekannt.

Lewin (Berliner klin. Wochenschrift 1884 Mr. 3).

50. Fall. Frau, 44 J. alt. Lupus seit 10 Jahren. Carcinom am Kinn. Näheres nicht angegeben.

51. Fall. Mann, 52 J. alt. Carcinom nach Lupus an der Nasenwurzel.

52. Fall. Nähere Angaben fehlen.

Walther Smith (Dublin Journal of medical sciences. 1885 p. 92).

53. Fall. Mann, 35 J. a. Lupus im Gesicht. Carcinom der Nase. Exstirpation. Tod im selben Jahre.

Schütz (l. c.).

54. Fall. Frau, 56 J. a. Lupus des Gesichts. Carcinom auf der Nasenspitze und dem Nasenrücken. Exstirpation. Baldiges Recidiv. Exstirpation. Ausgang?

Trendelenburg (Deutsche Chirurgie. Lief. 33 p. 137. 1886).

55. Fall. Mann, 28 J. a. Lupus seit 14 Jahren. Carcinom. Weitere Angaben fehlen.

Raymond (De l'épithéliome développé sur le lupus vulgaire en évolution. Ann. de dermatologie et syphiligraphie. 1887. Tome VIII).

56. Fall. Frau, Nähterin, 48 J. alt. Lupus im Gesicht seit 40 Jahren. Mehrmals Heilung und Wiederaufbruch desselben. Carcinom auf der rechten Wange, Nase, Unterlippe. Tod ca. 10 Monate nach Beginn des Carcinom.

57. Fall. Mann, 53 J. alt. Lupus des Halses seit ca. 30 Jahren. Carcinom am Halse. Excision. Transplantation. Nach 2 Monaten in befriedigendem Zustande entlassen.

58. Fall. Mann, 51 J. a. Lupus des Gesichts seit ca. 38 Jahren. Carcinom mitten auf der Wange und unter den Nasenlöchern. Operation. Ausgang unbekannt.

59. Fall. Mann, 65 J. a. Lupus seit ca. 50 Jahren auf der Rückfläche beider Hände. Carcinom auf der linken Hand. Axillardrüsen etwas geschwollen. Amputation.

60. Fall. Frau, 33 J. a. Lupus im Gesicht seit 27 Jahren. Carcinom auf der rechten Wange. Tod nach 2 Jahren.

Winternitz (Vierteljahrschrift für Dermatologie und Syphilis. 1886 pag. 767).

61. Fall. Mann, 45 J. alt. Lupus an verschiedenen Körperstellen. Carcinom auf der linken Wange. Exstirpation. Auf der linken Wange kein Recidiv mehr. Nach 2 Jahren Carcinom auf der rechten Wange. Exstirpation. Weiterer Verlauf nicht angegeben[1]).

---

1) Dieser Fall wird häufig in der Litteratur in zwei getrennt, da ihn Winternitz l. c. zuerst beschrieben und Richter (Vierteljahrschrift für Dermatologie und Syphilis 1888) das Carcinom auf der r. Wange später beschrieb.

Bruns-Bayha (Ueber Lupuscarcinom. Diese Beiträge 1888. III. Bd.)

62. Fall. Mann, Bauer, 28 J. a. Lupus im Gesicht seit 18 Jahren. Carcinom der rechten Wange. Teilweise Exstirpation. Exitus.

63. Fall. Mann, 62 J. a. Lupus des Gesichts seit 40 Jahren. Carcinom der Wange. Weitere Angaben fehlen.

64. Fall. Mann, Bauer, 41 J. a. Lupus im Gesicht seit 27 Jahren. Carcinom oberhalb des rechten Mundwinkels. Rascher Zerfall der Geschwulst.

65. Fall. Frau, 28 J. a. Lupus im Gesicht seit 23 Jahren. Carcinom der linken Wange. Tod.

66. Fall. Frau, 36 J. a. Lupus im Gesicht seit 20 Jahren. Carcinom der rechten Wange. Exstirpation. Nach 4 Jahren Carcinom an der Schläfe. Exstirpation. Recidiv nach 14 Tagen. Patientin entlassen mit granulierender Wundfläche.

Mibelli (Sulla Combinazione del Lupus col Carcinome. Siena 1887. Rif. Giora ital. delle malat. vener. e della pelle. 1887. 6).

67. Fall. Original war nicht erhältlich.

Ollendorf (Lupus und Carcinom. In.-Diss. Bonn 1887).

68. Fall. Mann, Taglöhner, 50 J. alt. Lupus im Gesicht seit 44 Jahren. Carcinom auf der linken Wange in Geschwürsform, Drüsenschwellungen. Auskratzung. (Totale Exstirpation verweigert). Ausgang?

Auffret (Observations sur les restaurations de la face à propos d'un cancroide à base de lupus. Archives de médecine 1888. Vol. I p. 81).

69. Fall. Mann, 43 J. a. Lupus im Gesicht seit 8 Jahren. Carcinom der Wange. Drüsen unbeteiligt. Exstirpation. Innerhalb 4 Jahren kein Recidiv.

Nielsen (Monatshefte für Dermatologie und Syphilis IX. 1889).

70. Fall. Mann, 58 J. alt. Lupus im Gesicht seit der Kindheit. Carcinom seit 6 Monaten. Scharfer Löffel. Recidiv nach einigen Monaten. Exstirpation.

71. Fall. Frau mit Lupus erythematosus und vulgaris des Gesichts. Carcinom an der Oberlippe. Excision. Baldige Recidive. Tod nach 1 Jahr an Marasmus.

72. Fall. Mädchen, 9 J. a. Gesichts-Lupus seit 5 Jahren. Ulcerierendes Epitheliom der Temporalgegend. Tod nach einigen Monaten.

Gilvat (Contribution à l'étude de la dégénérescence épithéliomateuse du lupus. Thèse de Paris 1889).

73. Fall. Mann, 44 J. a. Lupus im Gesicht seit 24 Jahren. Carcinom der linken Wange. Unterkieferdrüsen infiltriert. Exstirpation. Recidiv nach 1 Jahr. Später Tod.

Chevalet (Archiv. général. de médecine 1889).

74. Fall. Mann, 51 J. a. Lupus seit 41 Jahren. Carcinom an der rechten Wange. Auskratzen, Kauterisation ohne Erfolg. Excision, auch der vereiterten Drüsen. Recidiv nach 3 Wochen. Abermalige Exstir-

pation. Geheilt entlassen. Nach 14 Tagen Drüsenschwellungen. Exstirpation. Kein Recidiv innerhalb 5 Monaten.

Blaschko (Berliner klin. Wochenschrift 1890 Nr. 7).

75. Fall. Mann, 36 J. a. Lupus des Gesichts seit 32 Jahren. Carcinom auf der linken Wange. Keine Drüsenschwellungen. Weitere Angaben fehlen.

Berry (Carc. following lupus. London. Pathol. society. Fen. 3. 1891).

76. Fall. Original nicht erhältlich.

Wollseiffen (Ueber Lupuscarcinom. In.-Diss. Bonn 1892).

77. Fall. Mann, Taglöhner, 42 J. alt. Lupus der rechten Unterkiefergegend seit ca. 30 Jahren. Carcinom daselbst. Exstirpation. Ausgang?

78. Fall. Frau, 50 J. a. Lupus im Gesicht seit 15 Jahren. Carcinom auf der Nasenspitze. Exstirpation, Transplantation. Ausgang?

Beneke (Schmidts Jahrbücher 1892. H. 5. p. 193).

79. Fall. Mann, 42 J. alt. Lupus an verschiedenen Körperstellen seit 16 Jahren. Carcinom auf der linken Wange. Exstirpation. Recidiv nach 4 Wochen. Erneute Excision. Ausgang?

Ganzer (Ueber Carc. auf lupöser Basis. In.-Diss. Würzburg 1893).

80. Fall. Mann, Taglöhner, 37 J. a. Lupus im Gesicht seit ca. 35 Jahren. Carcinom an der rechten Gesichtshälfte. Exstirpation, Transplantation. Recidiv nach 3 Wochen.

Bruns-Steinhauser (s. o.).

81. Fall. Mann, Wagner, 55 J. alt. Lupus im Gesicht seit 43 Jahren. Carcinom aus ulcerierten Stellen fast zu gleicher Zeit an beiden Wangen. Exstirpation, Transplantation. Bisher 3maliges Recidiv.

82. Fall. Mann, Bauer, 23 J. a. Lupus im Gesicht, am Hals und an der Brust seit 19 Jahren. Carcinom auf der rechten Wange und in der rechten Submaxillargegend. Exstirpation. Tod nach $^3/_4$ Jahren.

83. Fall. Frau, 37 J. a. Lupus im Gesicht seit 8 Jahren. Carcinom der linken Wange, mehrere Carcinome an andern Stellen des Gesichtes. Exstirpation. Verlauf noch nicht abgeschlossen.

Betrachten wir nun die ganze Kasuistik mit Rücksicht auf die Eingangs erwähnten Punkte, so finden wir, was das Geschlecht der Patienten betrifft, 25 Frauen und 51 Männer, — das männliche Geschlecht ist also doppelt so häufig betroffen wie das weibliche.

Ein sehr grosser Unterschied macht sich bezüglich des Lebensalters unserer Kranken kenntlich. Ein Mädchen von 9 Jahren und 7 Kranke, die ein Alter zwischen 60—70 Jahren erreicht haben, das sind die äussersten Grenzen. Im allgemeinen ist ersichtlich, dass das eigentliche Krebsalter, d. h. die Jahre zwischen 40 und 60, doch die meisten Kranken liefert, nämlich 38 oder ca. 44%, aber ganz auffallend ist doch auch der starke Prozentsatz von

Kranken, die unter dem 40. Lebensjahre stehen, es sind dies in meiner Statistik 21 Kranke oder ca. 24%. Da dabei ein Fall ist mit 9 Jahren und 10 Erkrankte zwischen dem 10. und 30. Jahre, einem Alter, in dem das gewöhnliche Hautcarcinom fast gar nicht vorkommt, so legt uns schon diese Thatsache den Gedanken nahe, dass irgend welche Beziehungen zwischen Lupus und Carcinom bestehen, die das Entstehen des letzteren auf ersterem begünstigen.

Wie schon oben angeführt, sind unter den 83 Fällen 25 Fälle von lupösen Narbencarcinomen und 58 von Lupuscarcinom.

Die Dauer des Lupus bis zum Auftreten des Carcinoms belief sich in den meisten Fällen auf mehrere Jahrzehnte, doch sind in einigen Fällen auch nur wenige Jahre angegeben. Die kürzeste Zeit, die der Lupus bestand vor dem Auftreten des Carcinoms waren 4 Jahre, die längste 53 Jahre.

Der Sitz des Carcinoms war, soweit darüber Angaben gemacht sind, 44mal die Wangen, 8mal die Nase, 7mal die Extremitäten, 6mal die Lippen, 2mal der Hals, 1mal das Kinn.

Carcinom an zwei Stellen bei demselben Individuum wurde beobachtet von Volkmann (Fall 33) an Wange und Nase, von Esmarch (Fall 46) an Wange und Brust, von Richter (Fall 61) an beiden Wangen, von Bruns-Bayha (Fall 66) an Wange und Schläfe. Hiezu kommen von den neuen Beobachtungen aus der Bruns'schen Klinik 3 Fälle, in denen mehr- und vielfache Carcinome vorhanden waren (Fall 24, 81 und 83). In diesen Fällen wurden sogar gleichzeitig 3, 5 und 6 Epitheliome im Gesicht beobachtet.

Wie auch schon Bayha bemerkte, lässt sich, was die soziale Stellung der Erkrankten betrifft, kein Unterschied zu Gunsten oder Ungunsten der schlechter oder besser Situierten feststellen, dazu ist wohl die Zahl der beobachteten Fälle zu klein, und zudem ist in vielen Fällen in der Beziehung keine Angabe gemacht.

Die häufigste Form, in der das Carcinom auftritt, ist die einer flachgewölbten, kuchen- oder pilzförmigen Hervorragung auf dem lupösen Boden. Zweimal indes (Fall 27 und 68) trat das Carcinom als flächenhaftes Geschwür auf.

Wenn wir zum Schluss die Prognose der Kombination dieser beiden Hautaffektionen berücksichtigen, so müssen wir sie als sehr ungünstig bezeichnen. Es ist auffallend, wie Blaschko[1]) im Jahre 1890 in der Berliner med. Gesellschaft sich dahin äussern konnte, dass die seit 1836 vorgekommenen Fälle, deren Zahl er auf

1) Berliner klin. Wochenschrift 1890. Nr. 7.

ca. 58 angibt, das gemeinsam hätten, dass sie verhältnismässig gutartig seien und die Prognose im allgemeinen recht günstig gestellt werden könne. Auch sollen nach Exstirpation der Geschwulst meist keine Recidive und Metastasen auftreten.

Dagegen schrieb schon 1874 Lang [1]): „das Carcinom kann gegen lockeres, von Lupus erweichtes Gewebe viel leichter und schneller vordringen und somit in viel kürzerer Zeit grosse Ausbreitung erlangen, als es sonst der Fall ist", und später äussert er sich dahin, dass nach den bisherigen Erfahrungen man in jedem einen Lupus komplicierenden Krebs nach kurzer Zeit schon einen Krebs in des Wortes schlimmster Bedeutung zu befürchten habe [2]). Kaposi weist nach, dass die früher mit Aetzmitteln oder die innerlich behandelten oder sich selbst überlassenen Kranken gewöhnlich an der Affektion in relativ kurzer Zeit zu Grunde gegangen seien. „In dem angegebenen rasch deletären Verlaufe der angezogenen Krankheitsformen liegt schon ihre grosse klinische Bedeutung, indem durchwegs mit ihrer Diagnose zugleich eine nicht günstige Prognose und eine grosse Verlegenheit für das therapeutische Vorgehen gegeben ist". Ebenso Bayha: „Eine auffallende Eigentümlichkeit dieser Carcinome ist besonders ihre ganz frappante Bösartigkeit".

Ich muss mich dem Standpunkt dieser Autoren anschliessen. Leider sind ja unter den zusammengestellten 83 Fällen viele, welche nur kurze Zeit in Beobachtung standen, so dass der definitive Ausgang nicht angegeben werden konnte. Aber ich habe bei der Durchsicht der Litteratur den Eindruck gewonnen, dass die Prognose als schlecht bezeichnet werden muss. So finde ich unter den 83 Fällen nur viermal die Bemerkung „Heilung" verzeichnet. Dagegen sind 8 Fälle als „Inoperabel" bezeichnet, in 21 Fällen sind Recidive eingetreten, und zwar ist die kürzeste Zeit, nach der ein Recidiv sich zeigte mit 14 Tagen, die längste mit 4 Jahren angegeben.

Der tötliche Ausgang ist in 26 Fällen verzeichnet, also in ca. 30%. Wenn aber alle Erkrankten genügend lange beobachtet worden wären, so glaube ich, dass sich diese Zahlen noch sehr viel ungünstiger gestalten würden.

Wir sind daher zu dem Schlusse berechtigt, dass das Lupus-Carcinom eine eigentümliche Form des Carcinoms ist, welche sich von dem gewöhnlichen Haut-Carcinom wesentlich unterscheidet.

1) Lang. Lupus und Carcinom. Vierteljahresschrift für Dermatologie u. Syphilis 1874.

2) Wiener med. Wochenschrift 1879. Nr. 48.

Hiefür spricht von den klinischen Erscheinungen nicht bloss das Auftreten im jugendlichen und ersten Mannesalter, sondern auch die ganz auffallende Malignität der Geschwulstbildung. Wir erkennen daher in der Kombination von Lupus und Carcinom nicht ein zufälliges Zusammentreffen, sondern betrachten den lupösen Prozess als ein prädisponierendes Moment für die Carcinom-Entwicklung. Und hierin liegt die prinzipielle und praktische Bedeutung dieser Affektion.

Fig. 1.

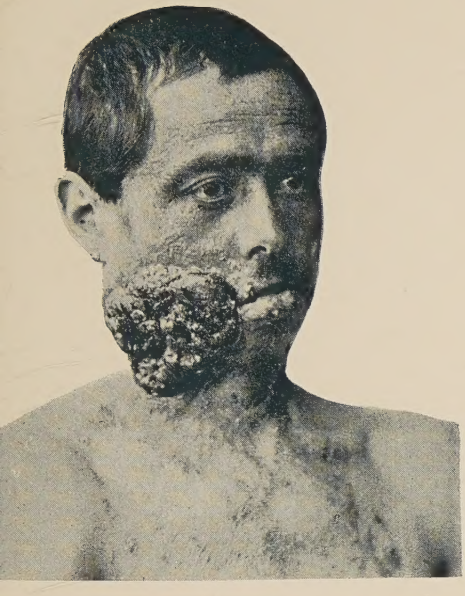

Fig. 2.

Fig. 3.

Fig. 4.

Beiträge zur klinischen Chirurgie. XII.
H. Laupp'sche Buchhandlung in Tübingen.